Spontanfracturen von Wirbelsäule und Kiefer bei Tabes dorsalis.

Inaugural-Dissertation

der

Hohen Medizinischen Fakultät der Schlesischen Friedrich Wilhelms-Universität zu Breslau

zur

Erlangung der Doktorwürde

in der

Medizin und Chirurgie

ACAD. LUGD. BAT. BIBL.

vorgelegt von

Karl Danziger,
app. Arzt.

Breslau 1913.
Druck der Breslauer Genossenschafts-Buchdruckerei, E. G. m. b. H.
Ursulinerstraße 1.

Gedruckt mit Genehmigung der Medizinischen Fakultät
der Universität Breslau.

Referent: Professor Dr. Minkowski.

Meinen Eltern.

Charcot hatte im Jahre 1868 zuerst auf den Zusammenhang gewisser Gelenkaffektionen mit Tabes dorsalis hingewiesen und diesen Zusammenhang mit einer Störung in der Funktion der Zentralorgane ätiologisch in Verbindung gebracht. Auf die bei Tabes vorkommenden Spontanfrakturen aufmerksam gemacht zu haben, war das Verdienst Weir Mitchells, der seine Beobachtungen 1873 veröffentlichte. Diese Spontanfrakturen sind weit seltener als die zur Beobachtung gelangenden Gelenkaffektionen. So stellte Kredel die statistische Berechnung auf, daß auf 257 Gelenkaffektionen bei Tabes nur 73 Spontanfrakturen kommen. Allerdings führt er die Arthropathieen im letzten Grunde auch auf eine Fraktur zurück; sie rühren nach seiner Ansicht großenteils von einer traumatischen Absprengung des Gelenkrandes her. Schon Charcot hat eine Statistik aufzustellen versucht; nach ihm kommen auf 10 Tabesfälle 1 Spontanfraktur.

So sehr auch in den letzten Jahren die Literatur über Spontanfrakturen gewachsen ist, — der bei weitem größte Teil dieser Veröffentlichungen bezieht sich auf die Fraktur der langen Röhrenknochen. Wesentlich geringer ist die

Ausbeute bei einer Zusammenstellung der Frakturen der kurzen Knochen. In Betracht zu ziehen sind dabei hauptsächlich die Frakturen der Wirbelkörper und des Kiefers; häufiger sind die Frakturen der Fußwurzel-Mittelknochen. Über Arthropathieen der Wirbelsäule finden sich häufiger Angaben; selten ist jedoch dabei auch eine Fraktur einwandfrei festgestellt. In der mir zu Gebote stehenden Literatur fand ich im ganzen 6 ausgesprochene tabische Wirbelsäulenfrakturen und nur 2 Kieferbrüche. Kredel hat in seiner Statistik unter 32 Oberschenkelfrakturen und 19 Unterschenkelfrakturen nur einen einzigen Unterkieferbruch feststellen können; Durand (cit. n. Grunert) hat unter 42 Spontanfrakturen gleichfalls nur einen Unterkieferbruch angeführt. Ob beide Autoren denselben Fall gemeint haben, ist nicht festzustellen. Unter diesen Fällen fanden sich 16 mit multipler Fraktur. Ein Fall von Tabes mit Spontanfraktur des Unterkiefers und gleichzeitig der Wirbelsäule, den ich veröffentliche, dürfte bei der Seltenheit dieser Fälle daher von Interesse sein.

Der Patient R. K., von Beruf Kürschner, ist 48 Jahre alt. Sein Vater starb an ihm unbekannter Ursache, seine Mutter an Lungenentzündung. Eine Schwester ist gesund. Der Patient ist verheiratet und hat 5 gesunde Kinder; das jüngste ist 15 Jahre alt. Vor 13 und vor 12 Jahren hatte seine Frau je eine Fehlgeburt im 2.—3. Monat. Für die Aborte gibt er als Grund das eine Mal schweres Heben, das andere Mal einen Sturz von der Treppe an. Als Kind von 10 Monaten bekam Pat. die Blattern;

die Narben sind in seinem Gesicht deutlich wahrnehmbar. 6 Jahre alt erkrankte er an Scharlach und Nervenfieber; später bekam er noch die Masern. Mit 19 Jahren acquirierte er ein ulcus am penis, das durch lokale Behandlung zur Ausheilung gebracht wurde. Sonst hat er keine weiteren luetischen Erscheinungen beobachtet. Vor 7 Jahren — die luetische Infektion liegt 29 Jahre zurück — hob er seinen Freund in die Höhe und hörte dabei ein Knacken in der Kreuzgegend. Er empfand Schmerzen und sah sich genötigt, sich hinzusetzen; selbständig gehen konnte er nicht. Die Schmerzen, die, wie ausdrücklich hervorzuheben ist, selbst im ersten Augenblick keineswegs sehr stark waren, hielten 4 Tage an. Danach nahm er, ohne sich in ärztliche Behandlung zu begeben, — auf Anraten eines Schäfers klebte er ein Pflaster auf die schmerzende Stelle, — die Arbeit wieder auf. Er vermochte ohne Anstrengung zu sitzen, konnte aber nur mit Unterstützung gehen. Nach 6 Wochen war er so weit wieder hergestellt, daß er allein, wenn auch zunächst auf einen Stock gestützt, stehen und gehen konnte. Irgend welche Störungen waren nicht zurückgeblieben.

Vor 4 Jahren bekam der Pat. reißende Schmerzen im linken Unterschenkel und Fuß. Die Schmerzen dauerten etwa 1½ Jahre und „übertrugen“ sich dann auf den rechten Oberschenkel, wo er sie auch jetzt noch verspürt.

Vor 3 Jahren aß er zum Abendbrot eine harte Brotkruste. Er hörte ein Knacken und empfand dabei einen Schmerz in der linken Unterkieferhälfte;

er spie das Brot und gleichzeitig einen Zahn aus. Die linke untere Gesichtshälfte schwoll hart an, was ihn veranlaßte, sich am nächsten Tage ins Krankenhaus zu begeben. Dort wurde ihm ein Stück Knochen mit etlichen darin festsitzenden Zähnen entfernt. Die Zähne waren bisher stets in Ordnung gewesen.

Vor etwa 2 Jahren fing der Gang an, unsicher zu werden. Die Unsicherheit wurde so stark, daß er nur mit Mühe allein gehen konnte und sehr aufmerken mußte, um nicht hinzufallen. Der Stuhlgang ist regelmäßig. Beim Wasserlassen muß Pat. stark pressen, um Urin zu bekommen. Eine Inkontinenz besteht nicht. Das Sehvermögen ist nicht gestört.

Der Status praesens ist folgender:

Der Pat. ist ein mittelgroßer Mann in ziemlich gutem Ernährungszustand. In der Höhe des VI. Brustwirbels beginnt eine ziemlich starke nach unten zunehmende Lordose, die besonders stark an dem obersten Lendenwirbel ist. Dieser ganze Teil ist auch etwas skoliotisch. Durch diese Lordose wird eine tiefe Grube gebildet, die besonders durch das starke Hervorspringen des III. Lendenwirbeldorns markiert wird. Die nächsten zwei Wirbel springen etwas weniger stark hervor und biegen nach rechts ab. Das Kreuzbein geht normal weiter. Zu beiden Seiten der Kyphose besteht eine starke, links noch mehr als rechts ausgeprägte Vorwölbung. — Von der Mitte des Unterkiefers ab bis zum Gelenk fehlt dem linken Ast der obere die Zähne tragende Teil, so daß der ganze Ast um die Hälfte niedriger ist als der rechte. Am Kinn besteht eine

Abb. 1.

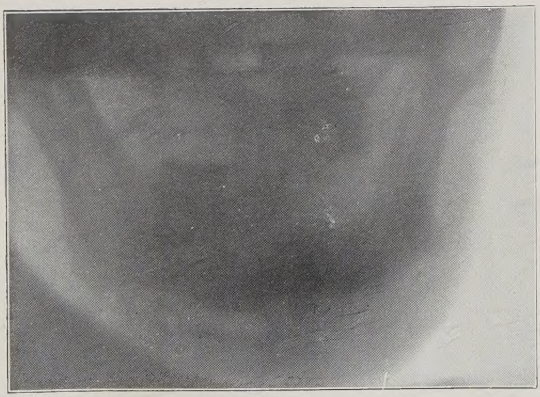

Abb. 2.

Digitized by the Internet Archive
in 2026

https://archive.org/details/IA41543108_0079

Stufe, die im Röntgenbild deutlich zu sehen aber auch zu palpieren ist. Besonders schön und klar tritt die durch das Trauma geschaffene Veränderung, die Abspaltung der oberen Hälfte sowie das posttraumatische Heraufrücken des linken Astes im Röntgenbild hervor. Auf der Platte ist auch der etwa 2 Querfinger innerhalb vom Angulus palpable haselnußgroße Knochenvorsprung als Callus erkennbar. Auch auf dem Radiogramm der Wirbelsäule ist die Fraktur deutlich festzustellen. Der 3. und 4. Lendenwirbel sind ineinander verschoben, der Zwischenwirbelraum ist verschwunden. Beide Wirbel sind nach links außen gerückt. Auf dieser Seite findet sich eine taubeneigroße Exostose, die dem 3. und 4. Wirbel angehört; rechts sitzt gleichfalls eine aber nur dem 3. Wirbel angehörende Exostose, die beträchtlich größer als die linke ist. In dem Bereich des 3. und 4. Wirbels findet sich ein intensiver Schatten.

Der Thorax ist etwas nach links gezogen; der Rippenbogen sitzt auf dieser Seite dem Beckenrande auf.

Der Lungenbefund ergibt keine Besonderheiten; dagegen ist sowohl der auskultatorische wie der perkutorische Befund des Herzens von Bedeutung für die Beurteilung des Gesamtzustandes.

Die Perkussion ergibt die Herzgrenze links in der Mammillarlinie, rechts in der Mitte des Sternums. Der Spitzenstoß ist hebend und liegt in der Mammillarlinie. Eine deutliche epigastrische Pulsation ist wahrnehmbar. Die Perkussion ergibt ferner eine nicht unbeträchtliche Verbreiterung der

Aortendämpfung. Über der Spitze ist ein systolisches und diastolisches Geräusch, über der Aorta ein diastolisches Geräusch hörbar. Der Puls ist hart und hebend; beiderseits, rechts noch etwas stärker als links ist eine Pulsation der Carottiden zu konstatieren.

Die Leber überragt $1^1/_2$ Querfinger den Rippenbogen. Die Pupillen sind eng, die rechte größer als die linke. Sie ergeben keine Lichtreaktion. Die Konvergenzreaktion dagegen ist erhalten. Der Augenhintergrund ist normal. Bauchdecken- sowie Cremasterreflexe sind auslösbar. Die Patellarreflexe fehlen; dagegen ist der Babinskysche Reflex auslösbar. Das Rombergsche Phänomen ist stark ausgeprägt. Der Gang ist schleppend, der linke Fuß wird etwas geschleudert. An der unteren Körperhälfte ist ausgesprochene Ataxie vorhanden. Es gelingt dem Pat. nur auf Umwegen, die Fersen auf das entsprechende Knie zu bringen. Kreisförmige Bewegungen, die man ihn mit dem Bein beschreiben läßt, fallen eckig aus. Der Lagesinn ist gestört: er vermag nicht zu unterscheiden, ob die Zehen nach oben oder nach unten bewegt werden. Auch eine starke Hypotonie der Muskulatur ist feststellbar; man kann die Beine bis zum rechten Winkel abduzieren. Die Reflexe der oberen Extremitäten sind etwas gesteigert, die Hirnnerven o. B. Die Prüfung der Sensibilität ergibt ausgedehnte Störungen in den unteren Extremitäten und in einer für Tabes charakteristischen Gegend: es betrifft eine im Bereich der 3.—6. Rippe liegenden den Thorax zirkulär umgreifenden Zone. Die Berührungs- sowie

die Schmerzempfindung ist hier herabgesetzt. Auch Thermanästhesie kann deutlich nachgewiesen werden. — Die Wassermannsche Reaktion ist positiv.

Dieser Symptomenkomplex läßt mit Sicherheit die Diagnose Tabes dorsalis stellen. Daß die Frakturen im Zusammenhang damit stehen, ist wohl zweifellos. Beide Gelegenheiten, die den Anlaß zu den Brüchen gaben, sind zu geringfügiger Natur gewesen, als daß sie als einziger Grund für die Frakturen angesprochen werden dürften. Das Heben eines noch so schweren Gegenstandes kann allein nicht den Bruch einer Wirbelsäule veranlassen; es muß schon eine Prädisposition der Knochen vorhanden sein. Noch weniger kann allein das Beißen auf eine Brotkruste eine Fraktur des Kiefers herbeiführen. Diese Prädisposition hat die Tabes geschaffen. Nun hat zwar zur Zeit der Wirbelsäulenfraktur aus Mangel an ärztlicher Beobachtung das Vorhandensein der Tabes nicht mit Sicherheit festgestellt werden können. Bei der zweiten Fraktur kann als einziges Symptom, das für Tabes spricht, nur das Reißen in den Beinen in Betracht gezogen werden. Trotzdem ist als sicher anzunehmen, daß die Tabes schon damals bestand; diese Frakturen waren eben das erste tabische Anzeichen. Es finden sich in der Literatur ähnliche Fälle, wo Patienten bei einem geringfügigen Trauma sich eine Fraktur zugezogen hatten und bei denen erst nach Jahren Tabes hat festgestellt werden können. Tillmann berichtet von einem 19 jährigen Pat., der bei der Musterung sich die Stiefel ausziehen wollte und

dabei ein Bein über das andere legte. Während er mit den Händen an den Stiefeln zog, hörte er ein Krachen und das Bein fiel schlaff herunter. Erst 8 Jahre später stellte Tillmann die unzweifelhaften tabischen Symptome fest: Pupillenstarre, Fehlen der Kniephänomene, Reißen in den Beinen. Bei einer Frau, die sich aus einer ähnlichen geringfügigen Ursache eine Fraktur des Oberschenkels zugezogen hatte, konnte er erst etwa nach 3 Jahren Tabes diagnostizieren. Auch diese Frakturen haben sich also die Patienten im präataktischen Stadium zugezogen. Als weiterer Beweis für das Vorhandensein der Tabes ist auf die merkwürdig geringe Schmerzempfindung unseres Patienten im Augenblick der Fraktur hinzuweisen. Bei der Wirbelsäulenfraktur konnte er, nachdem der Choc überwunden war, wieder mit Unterstützung gehen. Nach 4 Tagen arbeitete er wieder und empfand fast gar keine Schmerzen mehr. Bei der Kieferfraktur waren die Schmerzen so erträglich, daß er erst am nächsten Tage den Arzt aufsuchte. Die Tatsache, daß Schmerzlosigkeit in den meisten Fällen von tabischen Spontanfrakturen als Charakteristikum gelten kann, würde sich also auch hier bestätigen.

Die in der Literatur angeführten tabischen Wirbelsäulen- und Kieferfrakturen bieten eine Menge Analoga mit dem Fall unseres Patienten.

Krönig berichtet von 3 Fällen sicherer Spontanfrakturen der Wirbelsäule:

1. Bei einem 54jährigen Patienten sind zuerst vor 20 Jahren tabische Symptome in Gestalt von

rheumatoiden Schmerzen aufgetreten. 14 Jahre später traten Parästhesieen hinzu, lanzinierende Schmerzen und Ataxie. Zu derselben Zeit will der Patient an der Wirbelsäule und teilweise etwas unterhalb der Mitte ein Überspringen der Knochen nicht nur gefühlt, sondern oft genug auch laut gehört haben. Über die Ursache befragt, gibt Patient an, daß er 3 Jahre vorher beim Anheben eines schweren Sackes einen schmerzhaften Ruck verspürt, unmittelbar darauf jedoch wie die folgenden Jahre nie irgend welche Störungen von seiten der Wirbelsäule wahrgenommen habe. Erst 5 Jahre später haben die Erscheinungen eingesetzt, über die er heute klagt; er habe das Gefühl bekommen, als dränge ein harter Kloß nach vorn, der ihn der Balance beraube und er habe fortwährend die Neigung, nach vorn zu fallen. Die Betrachtung der Wirbelsäule ergibt eine Kyphose des Lenden- sowie eine Lordose des unteren Brustsegmentes bis zum 7. Dornfortsatz hinauf mit ausgesprochener Ausbiegung nach links. Im Abdomen unterhalb einer durch die spina ant. sup. gezogen gedachten Linie ist ein scharfkantiger Körper zu fühlen, der wahrscheinlich der 5. Lendenwirbelkörper ist. Der Thorax reicht ins große Becken hinein, links sitzt der Rippenkorb auf dem Beckenkamm auf.

2. Bei einem 52jährigen Patienten traten vor 22 Jahren Tabeserscheinungen in Gestalt von Reißen und Muskelsteifigkeit in den Beinen auf. 7 Jahre später zeigte sich Kribbeln und Taubheitsgefühl in den Beinen. 9 Jahre später machte sich Unsicherheit im Gehen und Stehen sowie ein stampfender Gang

bemerkbar. Dann glitt der Patient eines Tages beim Herüberschaffen einer Kiste über einen Rinnstein aus, spürte sofort Schmerzen im Kreuz, war jedoch imstande, mit Unterstützung den Kutschbock zu besteigen und 3 Tage später wieder zu arbeiten. Die Schmerzen verließen ihn nicht ganz; er hatte das Gefühl, als ob Wirbelsäule und Kreuz getrennt seien, als ob der Oberkörper sich nach rechts, der Unterkörper sich nach links drehe. Bei der Untersuchung waren Tabessymptome festzustellen: lanzinierende Schmerzen in den unteren Extremitäten, Herabsetzung der Tast- und Schmerzempfindlichkeit; aufgehobene Kniephänomene, Ataxie mäßigen Grades. Bei der Besichtigung ergibt sich vorn übergebeugte Haltung, Tieferstehen der rechten Schulter, Abweichen der Medianebene des Thorax nach links. Bei der Ansicht von hinten springt sofort der prominente und verdickte Dornfortsatz des 5. Lendenwirbelkörpers in die Augen, darüber eine Grube, die sich bis zum 9. Brustwirbel erstreckt und den Grund des lordotisch und gleichzeitig links skoliotisch ausgebogenen Lenden- und untersten Brustsegmentes darstellt. Der Zwischenraum zwischen dem Dornfortsatz des 5. und 4. Lendenwirbels ist auffallend groß. Im Abdomen ist an der gleichen Stelle wie bei dem ersten Patienten ein harter Körper zu fühlen, der als 5. Lendenwirbel anzusehen ist. Außerdem ist eine deutliche Annäherung des Thorax an das Becken besonders rechts zu bemerken.

3. Hier handelt es sich um einen Tabiker, der im Anschluß an ein geringfügiges Trauma des linken

Beines eine vorn übergebeugte Haltung bekam, und bei dem die Untersuchung eine Spondylolisthese des 5. Lendenwirbelkörpers ergab. Als Ursache für das Auftreten der Wirbelgleitung wird eine Fraktur der interartikulären Partie des 5. Lendenwirbelkörpers angesprochen, d. h. einer Partie, die sich zwischen oberen und unterem Gelenkfortsatz befindet und sich bei allen durch Fraktur erzeugten Spondylolisthesen als Prädilektionsort herausgestellt hat.

In zwei Fällen also ist eine tiefe Grube oberhalb des prominenten und verdickten 5. Lendenwirbelkörpers zu konstatieren. Das Abdomen ist durch das Aufliegen des Rippenbogens auf dem Beckenkamm verkürzt. Die auffallende Ähnlichkeit mit dem Befunde bei unserm Patienten R. K. ist gar nicht zu verkennen.

Päßler stellte auf dem Kongreß für innere Medizin zu Nürnberg 2 Fälle von Wirbelsäulenfrakturen vor.

Beide Patienten haben tabischen Symptomenkomplex: Miosis, reflektorische Pupillenstarre, lanzinierende Schmerzen, Erloschensein der Patellarreflexe. Bei dem einen außerdem beginnende Optikusatrophie und leichte Ataxie der Extremitäten. Der jüngere, 47jährige G., hatte sich vor 26 Jahren luetisch infiziert. Vor 18 Jahren traten Magenstörungen auf, die möglicherweise gastrische Krisen waren; vor 16 Jahren machten sich Blasenstörungen bemerkbar. Bei S. ist nichts zu ermitteln. Vor 11 Jahren entwickelte sich bei beiden eine eigentümliche Deformation der Wirbelsäule, die äußerlich

Ähnlichkeit aufweist. Charakteristisch ist die Kyphose der Lendenwirbelsäule und das Aufsitzen der unteren Apertur des Brustkorbes auf den crist. oss. ilei. Bei dem einen Patienten besteht außerdem eine bedeutende Lordose der oberen Lendenwirbelsäule, so daß der 2. und 3. Lendenwirbel in der Tiefe verschwinden, während der 4. Lendenwirbel buckelartig vorspringt. In der Umgebung des vorspringenden Wirbels besteht Knochenverdickung; die Beweglichkeit der Wirbelsäule ist gut erhalten. Nur an der Stelle des Buckels ist Steifigkeit vorhanden. Bei dem zweiten Patienten sitzt die Lordose in der Nähe des 8.—12. Brustwirbels, von da ab besteht kyphotisches Hervortreten der Lendenwirbel. Die Beweglichkeit der Wirbelsäule ist gut, doch vermeidet der Patient stärkere Verbiegungen, da er fühlt, daß er dann keinen Halt findet. Bei dem Versuch, die Wirbelsäule etwas stärker zu biegen oder namentlich zu drehen, hört man ab und zu ein vernehmliches Knacken. Im Röntgenbild von S. sieht man den 3. und 4. Lendenwirbel ganz nahe aneinandergepreßt, die den Zwischenwirbelscheiben entsprechenden Lücken sind nicht zu finden. Die Höhe der Wirbelkörper ist kleiner als die der oberen; dementsprechend sind die Querfortsätze aneinandergedrückt. Bis zu einem gewissen Grad sind die Grenzen zwischen den unteren Lendenwirbeln überhaupt verwischt. Die zwei untersten Lendenwirbel geben einen verstärkten Schatten, der auch die eigentlichen Wirbelschatten mantelartig zu umhüllen scheint. Offenbar handelt es sich um Callusbildung.

Bei dem zweiten Patienten G. tritt die Kompression des untersten Wirbelsäulenabschnittes, das Charakteristikum der Affektion, in der Längsachse deutlich hervor. Der 2. Lendenwirbel sitzt ohne Lücke dem 3. auf. Die Höhe des 3. Lendenwirbels ist verringert, die des 4. ist normal. Es besteht keine Callusbildung. In der Anamnese des S. fehlt ein Trauma. Ein kräftiger Muskelzug in Verbindung mit der Körperlast scheint genügt zu haben, die Deformität herbeizuführen. Er wurde von einer Sturzwelle gegen eine Planke geschleudert, fiel, konnte sich aber ohne besondere Schmerzen erheben, und in den nächsten 3—4 Tagen arbeiten. Erst dann fand eine Anschwellung im Kreuz zu beiden Seiten der Wirbelsäule statt, die sich als mit blutiger Flüssigkeit gefüllt erwies. Zurzeit ist bei S. die Unterschenkelmuskulatur gelähmt und atrophisch; außerdem besteht eine Hypästhesie aller Empfindungsqualitäten der unteren Körperhälfte. Bei C. ist die Sensibilität an den distalen Enden der unteren Extremitäten herabgesetzt. Der linke Peroneus ist gelähmt. Später trat eine Arthropathie beider Fußgelenke hinzu.

Nach diesen Angaben ist eine Fraktur der Wirbelkörper anzunehmen, während bei den Königschen Fällen eine Fraktur der Bogenfortsätze vorhanden war.

Die Krankengeschichte eines von Ludloff-Levy beobachteten Falles von multipler Spontanfraktur, bei der die Wirbelsäule auch mit betroffen wurde, ist folgende:

Eine 46 jährige Frau erleidet beim Abnehmen einer Wäscheleine einen rechtsseitigen Schlüsselbeinbruch. 7 Jahre später bricht sie aus einer geringfügigen Ursache den Oberarm, der mit einer Pseudarthrose heilt. In demselben Jahre bricht sie ohne traumatische Ursache zusammen und erleidet einen Rückenwirbelbruch. Nach diesem Unfall blieb sie 1½ Jahre gelähmt. 2 Jahre später bricht sie den linken Oberschenkel, der nach 8 Wochen heilt. Die Pupillen sind eng und zeigen auf Lichteinfall keine Reaktion. Der Konvergenzreflex ist erhalten. Linksseitig treten ab und zu Facialiszuckungen auf. Die Patellarreflexe fehlen. Es besteht keine Ataxie. Der Schmerzsinn, die Empfindung für Wärme und Kälte ist erhalten. Die Wirbelsäule weist beim 8. Brustwirbel beginnend eine Knickung nach hinten auf, so daß von hier nach abwärts die ganze Wirbelsäule mit leichter Konvexkrümmung nach hinten vorspringt. Zwischen dem 5. und 6. Brustwirbeldornfortsatz findet sich ein 1½ Querfinger breiter Zwischenraum. Es scheint, als ob die Dornfortsätze vom 8. Brustwirbel an knöchern miteinander verbunden seien. Das Röntgenbild zeigt eine Fraktur des 10. und 11. Brustwirbelkörpers, starke Callusbildung und arthritische Wucherung an den Zwischenwirbelscheibenkanten des Wirbelkörpers.

Wie ich schon oben erwähnt habe, sind die Frakturen des Kiefers noch seltener als die der Wirbelsäule. Kredel erwähnt eine Reihe von Kieferaffektionen bei Tabikern, die in der Klinik in Halle beobachtet wurden. Es handelt sich um

progressive Atrophie und Destruktion der processus alveolares. Die Zähne lockern sich und fallen aus. Der Alveolarrand verflacht sich manchmal nach Ausstoßung von Septen. Keiner von diesen Prozessen ist aber als Fraktur anzusprechen. Ancelin (cit. n. Kredel) veröffentlicht einen Fall von Unterkieferfraktur, der dadurch erfolgt war, daß der Patient auf ein Stück Zucker biß. Ein interessanter Fall von Kieferfraktur bei Tabes, den Sabrazès veröffentlicht, findet sich in der Iconographie de la Salpêtrières.

B. D., 54 Jahre alt, wird wegen fortschreitender Schwäche in den unteren Gliedmaßen, die von lanzinierenden Schmerzen begleitet sind, in das Hospital von Bordeaux eingeliefert. Der Vater starb 98 Jahre alt; er war vorher nie krank gewesen. Die Mutter starb 35 Jahre alt an den Folgen einer Entbindung. Von 12 Brüdern und Schwestern sind noch 6 am Leben. Die anderen sind unbekannten Affektionen erlegen. Die Patientin selbst hat keine Kinderkrankheit gehabt. Mit 10 Jahren hat sie das erstemal menstruiert. Die Menstruation erfolgte bis zu 52 Jahren regelmäßig; sie war mitunter sehr stürmisch und machte eine Tamponade nötig. Mit 15¼ Jahren heiratete sie; 16 Jahre alt wurde sie von Zwillingen entbunden. Das Wochenbett war gut, die Kinder lebten. Mit 20 Jahren gebar sie wiederum Zwillinge; der Knabe starb am 15. Tage, der Zwilling ungefähr um dieselbe Zeit. 10 Jahre später erneute Zwillingsschwangerschaft, die gleichfalls glücklich verlief. Dann wurde sie Witwe. Ihr Mann starb infolge eines Blutsturzes. Zum zweiten-

mal verheiratet, hatte sie mit 34 Jahren eine vorzeitige Niederkunft; sie abordierte nach $6^1/_2$ Monaten. Der Abort trat ohne vorherige Anzeichen ganz plötzlich ein; es waren 2 Fötus. Weder auf ihrer Haut noch auf ihrer Schleimhaut hatte sie irgend welche Erscheinungen. Der zweite Mann starb an einem Arbeitsunfall.

Mit 48 Jahren bekam die Pat., die früher nie etwas mit ihren Zähnen zu tun hatte, heftige Schmerzen im rechten Oberkiefer, die nach dem ganzen Kopf und dem Gesicht ausstrahlten. Am schmerzhaftesten schien der rechte dens caninus zu sein. Das Zahnfleisch sah gesund aus, an den Zähnen war nichts Krankhaftes zu bemerken. Da die Schmerzen nicht nachließen, ging sie zum Zahnarzt, um sich den rechten oberen caninus entfernen zu lassen. Der Zahnarzt faßte den Zahn mit der Zange und zog mit ihm die ganze Alveolarleiste des Oberkiefers heraus, die noch 11 Zähne trug; die 5 anderen Zähne waren schon früher herausgefallen. Durch diese Fraktur war eine Verbindung zwischen der Mundhöhle und den beiden sinus maxillares geschaffen worden. Es entstand zunächst eine heftige Blutung, die nur mit Mühe gestillt wurde. Die Schmerzen hielten mehrere Monate an. Allmählich verkleinerte sich die Höhle durch Vernarbung. Zuletzt war nur noch eine Kommunikation mit dem rechten sinus maxillaris vorhanden. Eiter oder Knochenstücke sind nie ausgestoßen worden. 1896 und 1897 zeigte sich eine Unsicherheit im Gehen. Die Pat. empfand lanzinierende Schmerzen vom Knie bis

zu den Füßen. Dann traten Störungen von seiten der Blase auf. Pat. konnte das Wasser nicht halten; sie ließ Urin, ohne es zu merken. Dieses Symptom dauerte ein Jahr; dann verschwand es. Danach machte sich hartnäckige Obstipation und Neigung zu heftigen Blutungen bemerkbar. Es stellte sich heftiges Nasenbluten und stürmische Menstruation ein. 1898 traten gastrische Krisen auf, unstillbares Erbrechen mit epigastrischen Schmerzen, die mit Angstgefühlen verbunden waren. Dieser Zustand dauerte 3 Monate; allmählich hörte er von selbst auf. Die Bewegungsinkoordination führte schließlich dazu, daß eine aufrechte Haltung unmöglich wurde. Die Muskulatur wurde atrophisch.

Also auch hier ist die Spontanfraktur so wie in meinem Falle im präataktischen Stadium eingetreten. Als Spontanfraktur darf man dieses Trauma bezeichnen, weil die von dem Zahnarzt angewandte Gewalt zur Extraktion des Zahnes sehr gering war und bei einem gesunden Knochen keineswegs eine derartige Fraktur veranlaßt hätte. Seit 2 Jahren kann sich die Pat. nicht auf den Beinen halten. Die Bewegungen sind völlig inkoordiniert. Lanzinierende Schmerzen empfindet die Pat. in den unteren Extremitäten. Sie werden mitunter so heftig, daß die Pat. das Taschentuch in den Mund stopft, um nicht zu schreien. Die Schmerzen sind teils in den Armen, teils im Rumpf, ohne jedoch Gürtelschmerzen zu sein. Mitunter treten gastrische Krisen auf. Kopfschmerzen sind häufig. Die Knochen sind bei der Perkussion

schmerzhaft. Das Lagegefühl ist gestört. Die Pupillen reagieren nicht auf Licht. Die Bauchreflexe fehlen, die Fußsohlenreflexe sind erhalten. Der Puls ist regelmäßig; der 2. Aortenton ist akzentuiert.

Der Verlauf dieses Falles sowie eines Teiles der anderen angeführten Fälle widerspricht der von manchen Autoren aufgestellten Behauptung, daß Analgesie im Augenblick des Zustandekommens des Traumas bei einer tabischen Spontanfraktur unbedingt vorhanden sein müsse. Die Pat. hatte, wie Sabrazès ausdrücklich hervorhebt, noch mehrere Monate nach dem Trauma ziemlich erhebliche Schmerzen. Übrigens weist auch Baum darauf hin, daß die Analgesie kein konstantes Symptom ist.

Die Pathogenese der Spontanfraktur ist immer strittig gewesen. Zwei Theorien sind aufgestellt worden: die mechanische und die neurotische.

Charcot nimmt trophische Störungen an, die durch Nerveneinflüsse bedingt sind, und die sich durch Atrophie des Knochens äußern. Durch neuere, durch das Röntgenverfahren unterstützte Forschungen, ist, wie ich weiter unten zeigen will, diese Ansicht nicht als unbedingt richtig erwiesen worden. Eine große Rolle spielen Veränderungen anatomischer und chemischer Natur. Die Haversschen Kanäle erweitern sich in den erkrankten Knochen von dem normalen Durchmesser von 30—60 μ bis zu einem solchen von 600 μ. Diese erweiterten Kanälchen verschmelzen miteinander, und die dadurch entstehenden Lakunen füllen sich mit Fett; es entsteht

also (nach Bruns) eine Rarefaktion der kompakten Substanz.

Auch die von Regnard vorgenommene Analyse (cit. n. Bruns) zeigt die gewaltigen Veränderungen der chemischen Zusammensetzung des Knochens. Der Fettgehalt, der normalerweise nur in Spuren vorhanden ist, ist bis zu 37% des Gesamtgewichts gestiegen; die organischen Bestandteile haben dadurch eine Vermehrung von 33% auf 76% erfahren.

Rotter schließt aus dieser Strükturveränderung eine Herabsetzung der Festigkeit der Knochen durch Nerveneinflüsse. Dann bedarf es aber nur noch geringfügiger Traumen, um eine Fraktur herbeizuführen. — Auf einem Standpunkt, der die Mitte zwischen den 2 entgegengesetzten Ansichten von der neurotischen und mechanischen Theorie hält, steht Leyden. Er erblickt in der Anästhesie eine Störung der Ernährung. Die zentripetalen Nerven, die die Knochen und Gelenke versorgen, regulieren durch die reflektorische Beeinflussung der Gefäßweite die Ernährung resp. sorgen für die Anpassung der Ernährung an die lokalen inneren und äußeren Bedingungen. Leidet der sensible Reflexmechanismus, so soll mangelnde Anpassung und Störung der Ernährung die Folge sein. Diese Ansicht würde kaum die tabische Frühfraktur erklären können, wie sie z. B. auch bei dem Pat. R. K. eingetreten ist und wie sie gar nicht so selten vorkommt; Rotter hat gefunden, daß unter 52 Spontanfrakturen 40 im ataktischen, 12 im präataktischen vorgekommen sind. Auch Leydens Versuch auf Grund eines Radiogramms

die Frakturen durch Mangel an Kalksalzen zu erklären, ist widerlegt worden. Er glaubte im Röntgenbild eine Aufhellung der normalen Wirbelschatten feststellen zu können und fand die Erklärung in dem Fehlen von Kalk.

Zu einem ganz anderen Ergebnis führten die Untersuchungen Kienböcks, die grundlegend auf dem Gebiet der Röntgenographie der tabischen Knochenverhältnisse geworden sind. Er fand, daß die Knochen des ganzen Skeletts bei tabischen Individuen und speziell die frakturierten Knochen Schatten von normaler Intensität haben. Auch andere Autoren haben nie eine radiographische Anomalie gefunden. Nur in der Nachbarschaft einer Arthropathie sind die Schatten abnorm dunkel oder hell. Baum zeigt an der Hand von Röntgenaufnahmen von 11 Pat., daß die Verhältnisse der gesunden Seite dieselben sind wie die der kranken. Nirgends zeigen sich Aufhellungen, die auf Kalkarmut des Knochens hinweisen würden. Baum weist die neurotische Theorie von der trophischen Störung überhaupt zurück und bekennt sich zur mechanischen. Er ist der Ansicht, daß die Hauptfaktoren in der Ätiologie der sogenannten Spontanfrakturen eine Herabsetzung des Muskeltonus bilden, „eine Aufhebung des Muskelsinns und der Knochensensibilität und die hierin begründete Unfähigkeit der Kranken, die Anspannung der Muskulatur, die Belastung der Knochen und die Größe eines Trauma richtig bewerten zu können". Die abnorme funktionelle Beschaffenheit der den Knochen umgebenden Organe und die mangelnde

Koordination führen also zur Fraktur. Rotter sucht diese Ansicht noch dadurch zu begründen, daß er darauf hinweist, worauf ich schon oben aufmerksam gemacht habe, daß die meisten Spontanfrakturen im ataktischen Stadium, also zu der Zeit der ausgesprochenen Inkoordination stattfinden. Baum führt zur Begründung noch an, daß in den meisten Fällen der tabischen Frakturen der Heilungsprozeß durchaus normal sei, was bei einer Strukturveränderung des Knochens nicht der Fall sein könnte. Die abnorm starke Callusbildung, die von den Anhängern der andern Richtung als eine Folge des anormalen Knochenbaus angesehen werden, erklärt er natürlicher als auf mechanischem Wege zustandegekommen. Die Analgesie begünstigt die Reibung und damit die Reizung der Bruchenden und damit wird die Callusbildung angeregt. Auch der Umstand, daß die überwiegende Zahl der Spontanfrakturen die langen Knochen betreffen, würde keine genügende Erklärung durch die neurotische Theorie finden. — Daß die von Leyden als Ursache angeführte Kalkarmut nicht der Grund für die Frakturen sein können, beweisen auch Ludloff-Levy durch den Hinweis auf die auffallende Biegsamkeit der Knochen bei Krankheiten, die durch den Mangel an Kalksalzen entstehen wie z. B. Osteomalacie und Rachitis. Auch experimentell weisen die beiden Autoren die Haltlosigkeit dieser Annahme nach: entkalkt man nämlich einen Knochen durch Säuren, so wird er nicht nur nicht brüchig, er läßt sich vielmehr überhaupt nicht brechen und bei vollkommener Entkalkung kann

man aus langen Röhrenknochen sogar Knoten schlingen. Sie können auch der Ansicht Leydens von der Aufhellung erkrankter Wirbelknochen nicht beistimmen. Sie gehen noch weiter als Baum und stellen die Behauptung auf, daß im Gegenteil ein Charakteristikum der neuropathischen Affektionen jeder Mangel an Aufhellung ist. Sie stimmen mit Kienböck überein in dem Ergebnis ihrer Untersuchungen, daß der Knochenschatten meist in der Nähe der erkrankten Gelenke intensiver ist. Dieser Befund würde auch mit dem Radiogramm der Wirbelfraktur unseres Pat., das ich oben beschrieben habe, übereinstimmen. Man wird gut tun, wenn man keine dieser Theorien völlig von der Hand weist, sondern sich auf einen beide Theorien verbindenden Standpunkt stellt. Die mangelnde Koordination, die die Anhänger der mechanischen Theorie als Hauptgrund der Spontanfrakturen ansehen, ist nicht imstande, allein das Zustandekommen der Brüche zu erklären; für viele Frakturen so wie z. B. für den oben angeführten Fall von Kieferfraktur muß schon eine Herabsetzung der Knochenfestigkeit zur Erklärung mit herangezogen werden, will man eine befriedigende Deutung für die Entstehung dieser Spontanfrakturen haben. Auch für das Zustandekommen der Frakturen bei unserem Pat. bietet die mechanische Theorie keine ausreichende Erklärung.

Bei den angeführten sowie den anderen in der Literatur sich findenden Fällen von Spontanfrakturen bietet der Verlauf des Heilungsprozesses keine

Besonderheiten. Die Frakturen erfordern nicht länger Zeit zur Heilung als andere normale Fälle. Daß mitunter eine abnorm große Callusbildung vorhanden ist, ist keine Abnormität, sondern läßt sich, wie schon oben erwähnt, zwanglos auf die durch die Analgesie mögliche große Reibung der Bruchenden und den dadurch entstandenen Reiz zurückführen. Die von den Anhängern der rein neurotischen Theorie angeführte Erklärung, daß die Callusbildung auf abnormer Regeneration des seiner Innervation beraubten Knochens beruhe, verliert gegenüber der anderen Erklärung an Wahrscheinlichkeit.

Einer besonderen Therapie bedarf es nicht. Man wird nur besonders sorgfältig auf die Ruhigstellung des frakturierten Knochens Wert legen müssen, um Wucherungsprozesse zu vermeiden.

Zum Schluß möchte ich Herrn Geheimrat Prof. Dr. Minkowski für die Anregung zu dieser Arbeit und gütige Überlassung des Materials meinen verbindlichsten Dank aussprechen.

Literatur.

1. Baum: Knochenbrüche bei Tabes und deren ätiologische Stellung.
2. Bruns: Spontanfrakturen bei Tabes.
3. Grunert: Über pathologische Frakturen.
4. Kienböck: Die Untersuchung der trophischen Störungen bei Tabes mit Röntgenlicht.
5. Kredel: Die Arthropathieen und Spontanfrakturen bei Tabes.
6. Krönig: Über Wirbelerkrankungen bei Tabikern.
7. Ludloff-Levy: Die neuropathischen Gelenkerkrankungen.
8. Paeßler: Kongreß für innere Medizin.
9. Rotter: Die Arthropathieen bei Tabiden.
10. Tillmann: Zur Frage der Torsionsfrakturen des Oberschenkels, tabische Spontanfrakturen.
11. Sabrazès: Nouvelle Iconographie de la Salpêtrières. 1900.

    Une Complication du Tabes non encore signalée.
12. Zentralblätter für Neurologie.

Lebenslauf.

Ich, Karl Danziger, bin am 30. August 1884 in Zabrze O.-Schl. als Sohn des Kaufmanns Louis Danziger geboren. Ich bin preußischer Staatsangehöriger jüdischen Glaubens. Meine Schulbildung genoß ich auf dem Gymnasium zu Gleiwitz, das ich Ostern 1906 mit dem Zeugnis der Reife verließ. Ich bezog dann die Universitäten Freiburg (1), Breslau (3), Freiburg (1), Breslau (1), Erlangen (1), Berlin (1), Würzburg (4). Mein ärztliches Vorexamen habe ich in Freiburg im Sommersemester 1908, mein Staatsexamen in Würzburg im Wintersemester 1911 abgelegt.